

Colecistite Aguda Alitiásica por *Salmonella enteritidis*

Acute Acalculous Cholecystitis due to *Salmonella enteritidis*

Filipe de Sousa Damião¹, Catarina Gouveia², Ana Nunes Visinho³

1. Serviço de Gastroenterologia e Hepatologia, Hospital Santa Maria, Centro Hospitalar Lisboa Norte, Lisboa, Portugal

2. Unidade de Infeciologia, Hospital Dona Estefânia, Centro Hospitalar de Lisboa Central, Lisboa, Portugal

3. Departamento de Imagiologia, Hospital Dona Estefânia, Centro Hospitalar de Lisboa Central, Lisboa, Portugal

Acta Pediatr Port 2018;49:71-4

DOI: 10.21069/APP.2018.10374

Resumo

A colecistite aguda alitiásica define-se como a inflamação aguda da vesícula biliar na ausência de cálculos. Em pediatria representa a principal patologia aguda da vesícula biliar. Anteriormente associada a casos de mau prognóstico e de doença sistémica grave, são cada vez mais os casos de colecistite aguda alitiásica em crianças previamente saudáveis, com patologia infecciosa. A associação com *Salmonella enteritidis* é pouco frequente. Apresenta-se o caso clínico de um rapaz de 7 anos internado por desidratação no contexto de gastroenterite por *Salmonella enteritidis*, complicada por colecistite aguda alitiásica. Evoluiu bem após antibioterapia endovenosa, sem necessidade de intervenção cirúrgica. O tropismo da *Salmonella* pela vesícula biliar é um assunto pouco esclarecido, pelo que é revista resumidamente a literatura mais recente.

Palavras-chave: Colecistite Acalculosa; Criança; Infecções por Salmonella; Salmonella enteritidis

Abstract

Acute acalculous cholecystitis is defined as acute inflammation of the gallbladder in the absence of gallstones. In paediatrics it is the main acute pathology of the gallbladder. Initially described in critically ill patients, nowadays most cases are observed in previously healthy children secondary to infections. Association with *Salmonella enteritidis* infection is rare. The authors report the case of a 7-year-old boy admitted to hospital due to dehydration in the context of *Salmonella enteritidis* gastroenteritis, complicated by acute acalculous cholecystitis. After intravenous antibiotic therapy, laboratory parameters normalized and the patient's clinical course was favourable without the need for surgical treatment. Tropism of *Salmonella* for the gallbladder is well-known but not well understood; here we review the most recent literature on the subject.

Keywords: Acalculous Cholecystitis; Child; *Salmonella enteritidis*; *Salmonella* Infections

Introdução

A colecistite aguda alitiásica é definida como a inflamação aguda da vesícula biliar na ausência de cálculos.¹⁻³ É uma patologia pouco frequente na idade pediátrica, embora pareça representar mais de 50% dos casos de doença aguda da vesícula biliar neste grupo etário. A

fisiopatologia não se encontra devidamente esclarecida, contudo, diversos fatores como isquemia, infeção e alterações estruturais e do conteúdo biliar estarão envolvidos.¹⁻⁶ Encontrava-se tipicamente associada a casos de prognóstico reservado, como doentes politraumatizados, queimaduras extensas e estados sépticos.^{1,4-6} No entanto, são cada vez mais os casos de colecistite aguda alitiásica descritos em outras situações, nomeadamente vasculites, como a doença de Kawasaki, e a várias infeções, como a infeção pelo vírus da hepatite A e vírus Epstein Barr.^{1,4,5} Descreve-se o caso clínico de um rapaz de 7 anos com colecistite aguda alitiásica associada a gastroenterite por *Salmonella enteritidis*.

Caso Clínico

Criança de 7 anos, sexo masculino, caucasiano, residente na área da grande Lisboa, sem antecedentes relevantes. Admitido no serviço de urgência por um quadro de febre elevada, vómitos, diarreia e dor abdominal, com quatro dias de evolução. Febre com pico máximo de 39°C de temperatura axilar; dor abdominal generalizada, intensidade moderada, constante, sem fatores de alívio ou exacerbação, dejeções líquidas, com odor fétido, sem sangue ou muco, quatro a cinco por dia e vómitos quatro a cinco por dia. Os pais revelaram consumo de ovos de origem industrial nos dias anteriores. No exame objetivo encontrava-se vigil, hemodinamicamente estável, com olhos encovados, língua pastosa e

dor abdominal difusa à palpação, sem sinais de reação peritoneal, sem Murphy vesicular e sem organomegalias palpáveis. Da avaliação analítica salienta-se aumento da proteína C reativa (PCR) (22,9 mg/L) com leucograma normal (leucócitos 4060/ μ L; 72% neutrófilos). A restante avaliação analítica, incluindo hemoglobina, plaquetas, perfil de hemostase, enzimologia hepática, bilirrubina total e direta, função renal e ionograma não apresentava alterações. O estudo ecográfico abdominal evidenciou espessamento parietal de ansas intestinais, com vesícula e árvore biliar sem alterações (Fig. 1).

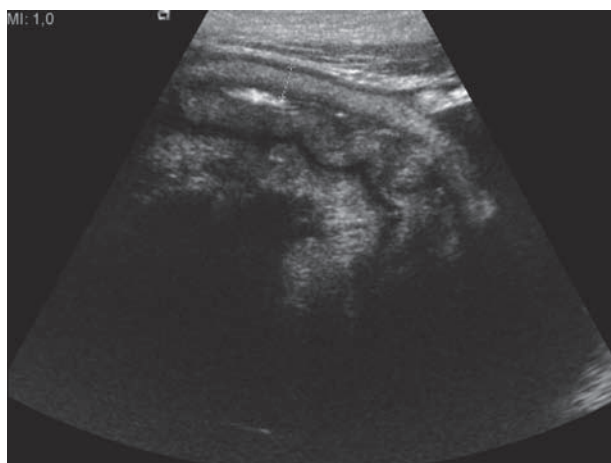


Figura 1. Enterite. Corte longitudinal de uma ansa intestinal, com espessamento (5 mm) da parede.

Optou-se pelo internamento e foi iniciada reposição hidroeletrólítica endovenosa, analgesia e antipiréticos. O resultado da coprocultura foi positivo para *Salmonella enteritidis* e as hemoculturas foram negativas. Ao quarto dia de internamento apresentou agravamento das queixas abdominais, com dor localizada ao hipocôndrio direito, contratura abdominal involuntária e Murphy vesicular positivo. A reavaliação analítica revelou aumento da PCR para 38,5 mg/L, com transaminases hepáticas e enzimas de colestase normais, sem outras alterações relevantes. O novo controlo ecográfico revelou vesícula distendida, com espessamento parietal atingindo 10 mm e estratificação, sem imagens de litíase ou lama biliar e sem dilatação das vias biliares intra e extra-hepáticas (Figs. 2 e 3). Perante este quadro foi iniciada antibioterapia endovenosa, que juntamente com hidratação e pausa alimentar, permitiu uma evolução favorável do quadro. A reavaliação imagiológica em ambulatório mostrou resolução completa dos achados anteriores, com vesícula de dimensões normais, parede não espessada, sem litíase ou lama biliar. O doente manteve-se assintomático.

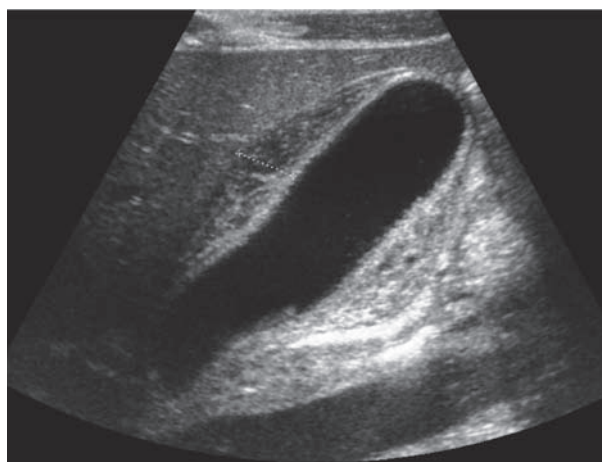


Figura 2. Corte longitudinal da vesícula biliar. Vesícula distendida com espessamento (9,9 mm) e estratificação da parede, sem imagens de litíase ou lama biliar.

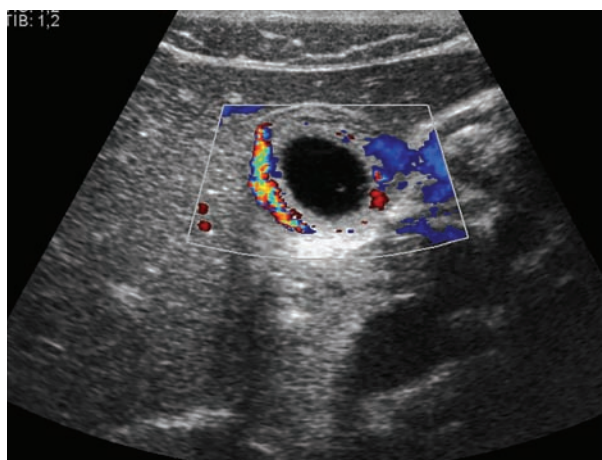


Figura 3. Corte transversal da vesícula biliar. Espessamento parietal e vascularização aumentada na parede, avaliação com Doppler cor.

Discussão

Na população pediátrica, a colecistite aguda alitiásica representa a principal causa de colecistite aguda. Em doentes previamente saudáveis e sem doença sistémica grave, a maior parte dos casos está associada a causas infecciosas. Dentro destas, as infeções de origem viral parecem representar a grande maioria.¹⁻⁴

Numa revisão da literatura sobre colecistite aguda alitiásica pediátrica, concluiu-se que, entre as causas virais, as infeções pelos vírus da hepatite A e Epstein Barr representavam aproximadamente 50% dos casos.¹ Nesta série encontram-se dois casos relacionados com colecistite aguda alitiásica que surgiu após gastroenterite por *Salmonella*, mais especificamente por *Salmonella typhi* e por *Salmonella enteritidis*.^{7,8}

Sabe-se que a infeção por *Salmonella* tem várias complicações associadas, como desidratação e bacteriemia.⁹ No entanto, a colecistite aguda alitiásica é uma compli-

cação rara na infeção por *Salmonella*, com a generalidade dos casos publicados referindo-se à infeção pela *Salmonella typhi*,¹⁰⁻¹³ com escassos casos relatados na infeção por *Salmonella enteritidis*.^{2,3,13,14}

A fisiopatologia da colecistite aguda alitiásica no contexto de infeção por *Salmonella* não está completamente compreendida.¹⁻³ Abordando o amplo grupo das doenças gastrointestinais infecciosas, a associação com vômitos e diarreia acarreta frequentemente quadros de desidratação. Estados de baixo volume circulante facilitam a estase biliar, com aumento da viscosidade da bÍlis e hiperconcentração de compostos comprovadamente associados à colecistite aguda alitiásica (lisofosfatidilcolina, beta-glucuronidase).¹⁵⁻¹⁷ Note-se, ainda, que a diminuição do apetite e impossibilidade de manter alimentação oral impedem o devido esvaziamento da vesícula biliar, contribuindo também para a estase e concentração colestática.¹ Pode ocorrer ainda compressão extrínseca da vesícula biliar por gânglios linfáticos hiperplásicos.²⁻⁴

A desidratação e hipoperfusão da vesícula por isquemia (em situações de doença sistémica grave) parecem ser determinantes; no entanto, é possível que a bactéria tenha também um tropismo particular para o epitélio da parede vesicular.¹⁸ É sobejamente reconhecido o estado de portador crónico após infeção por *Salmonella typhi*, mais precisamente cerca de 3%-5% dos doentes tornam-se portadores crónicos da bactéria, sendo a vesícula biliar o reservatório principal. Apesar de altamente contagiosos, por excretarem a bactéria nas fezes, permanecem tipicamente assintomáticos. Este estado de portador crónico está fortemente associado à presença de litíase biliar.^{19,20} No entanto, são sugeridos outros mecanismos de permanência da *Salmonella* na vesícula biliar não necessariamente relacionados com a presença de litíase vesicular, como a formação de biofilme no epitélio da vesícula biliar e invasão e persistência intracelular da bactéria no próprio epitélio.¹⁹ Estes estudos incidem especificamente sobre *Salmonella typhi*, mas, apesar das diferenças, é possível, certamente, extrapolar estas informações para as formas não tifoides de *Salmonella*. Mais estudos são necessários para esclarecimento e aplicabilidade do conhecimento já adquirido.

As principais manifestações clínicas de colecistite aguda alitiásica são a dor abdominal, principalmente no hipocôndrio e flanco direitos, e febre.¹ Estes sintomas são relativamente inespecíficos, estando presentes numa variedade de doenças. A avaliação analítica também pode revelar alteração dos parâmetros de lesão celular hepática e colestase, mas a sua normalização não exclui o diagnóstico, tal como demonstrado no caso apresen-

tado. Desta forma, o diagnóstico deverá ser estabelecido pelo enquadramento da clínica, avaliação analítica com os achados característicos à ecografia abdominal.¹⁻⁴ No caso apresentado, à semelhança de outros casos descritos,²⁻⁸ o doente foi tratado de forma conservadora e apresentou evolução favorável. Realça-se um quadro de colecistite aguda alitiásica não associada a doença sistémica grave, reforçando a tendência atual, e ilustra-se que a gastroenterite por *Salmonella* não tifoide, dentro das diversas complicações descritas, poderá complicar-se com colecistite aguda alitiásica e que o diagnóstico deverá ser suspeitado face à persistência das queixas sugestivas.

O QUE ESTE CASO ENSINA

- A colecistite aguda alitiásica, caracterizada pela distensão e inflamação da vesícula biliar na ausência de cálculos, apesar de ser geralmente descrita em situações de doença grave, pode surgir na criança previamente saudável.
- A colecistite aguda alitiásica pode ser uma complicação da gastroenterite aguda por *Salmonella enteritidis*.
- A apresentação clínica e os achados laboratoriais são inespecíficos. É a integração destes dados com os achados ecográficos que permite o diagnóstico e tratamento atempados, prevenindo a morbidade e mortalidade.

Conflitos de Interesse

Os autores declaram a inexistência de conflitos de interesse na realização do presente trabalho.

Fontes de Financiamento

Não existiram fontes externas de financiamento para a realização deste artigo.

Proteção de Pessoas e Animais

Os autores declaram que os procedimentos seguidos estavam de acordo com os regulamentos estabelecidos pelos responsáveis da Comissão de Investigação Clínica e Ética e de acordo com a Declaração de Helsínquia da Associação Médica Mundial.

Confidencialidade dos Dados

Os autores declaram ter seguido os protocolos do seu centro de trabalho acerca da publicação dos dados de doentes.

Correspondência

Filipe de Sousa Damião
 filipe.desousa.damiao@gmail.com
 Quinta da Conceição, Rua E, Lote 1, 2ºD, 2460-014 Alcobaca, Portugal

Recebido: 01/12/2016

Aceite: 20/08/2017

Referências

1. Poddighe D, Tresoldi M, Licari A, Marseglia GL. Acalculous acute cholecystitis in previously healthy children: General overview and analysis of pediatric infectious cases. *Int J Hepatol* 2015;2015:459608.
2. Ruiz-Rebollo M, Sánchez-Antolín G, García-Pajares F, Vallecillo-Sande M, Fernández-Orcajo P, Velixia-Llames R, et al. Acalculous cholecystitis due to *Salmonella enteritidis*. *World J Gastroenterol* 2008;14:6408-9.
3. Regala J, Gouveia C, Brito MJ. Colecistite acalculosa aguda por *Salmonella enteritidis* numa criança com gripe A (H1N1)v. *Rev Port Doenç Infec* 2014;10:26-30.
4. Kalliafas S, Ziegler DW, Flanckbaum L, Choban PS. Acute acalculous cholecystitis: Incidence, risk factors, diagnosis, and outcome. *Am Surg* 1998;64:471-5.
5. Yi DY, Chang EJ, Kim JY, Lee EH, Yang HR. Age, predisposing diseases, and ultrasonographic findings in determining clinical outcome of acute acalculous inflammatory gallbladder diseases in children. *J Korean Med Sci* 2016;31:1617-23.
6. Rothstein DH, Harmon CM. Gallbladder disease in children. *Semin Pediatr Surg* 2016;25:225-31.
7. Axelrod D, Karakas SP. Acalculous cholecystitis and abscess as a manifestation of typhoid fever. *Pediatr Radiol* 2007;37:237.
8. Lo WT, Wang CC, Chu ML. Acute septicaemic acalculous cholecystitis complicated by empyema caused by *Salmonella* group D in a previously healthy child. *Eur J Pediatr* 2002;161:575-7.
9. Pignatelli D, Leal E, Lito D, Dâmaso C, Rodrigues M, Cunha F. Gastroenterite aguda por *Salmonella* não tifoide em crianças: Revisão de 10 anos. *Acta Pediatr Port* 2014;45:204-9.
10. Gnassingbé K, Katakao G, Kanassoua KK, Adabra K, Mama WA, Simlawo K, et al. Acute cholecystitis from typhic origin in children. *Afr J Paediatr Surg* 2013;10:108-11.
11. Inian G, Kanagalakshmi V, Kuruvilla PJ. Acute acalculous cholecystitis: A rare complication of typhoid fever. *Singapore Med J* 2006;47:327-8.
12. Jaramillo Samaniego JG. Colecistitis aguda alitiasica en el curso de la fiebre tifoidea en niños. *Rev Gastroenterol Peru* 2001;21:36-41.
13. Ochoa J, Ricarte E, Carrasco M, Simón MA, Cabello J, Yangüela JM. Complicaciones de la gastroenteritis aguda por *Salmonella* no typhi. *Rev Esp Enferm Apar Dig* 1989;75:262-6.
14. Fernández RR, Moreno SD, Martínez FR, Medina AJ, Ferrero CA. Enterocolitis por *Salmonella enteritidis* complicada con colecistitis aguda alitiasica. *Rev Esp Enferm Apar Dig* 1988;74:477-9.
15. Nag MK, Deshpande YG, Beck D, Li A, Kaminski DL. The effect of lysolecithin on prostanoid and platelet-activating factor formation by human gall-bladder mucosal cells. *Mediators Inflamm* 1995;4:90-4.
16. Neiderhiser DH. Acute acalculous cholecystitis induced by lysophosphatidylcholine. *Am J Pathol* 1986;124:559-63.
17. Kouroumalis E, Hopwood D, Ross PE, Milne G, Bouchier IA. Gallbladder epithelial acid hydrolases in human cholecystitis. *J Pathol* 1983;139:179-91.
18. Menendez A, Arena ET, Guttman JA, Thorson L, Vallance BA, Vogl W, et al. *Salmonella* infection of gallbladder epithelial cells drives local inflammation and injury in a model of acute typhoid fever. *J Infect Dis* 2009;200:1703-13.
19. Gonzalez-Escobedo G, Gunn JS. Gallbladder epithelium as a niche for chronic salmonella carriage. *Infect Immun* 2013;81:2920-30.
20. Gunn JS, Marshall JM, Baker S, Dongol S, Charles RC, Ryan ET. *Salmonella* chronic carriage: Epidemiology, diagnosis, and gallbladder persistence. *Trends Microbiol* 2014;22:648-55.