

Febre de Origem Desconhecida e Adenopatia. Diagnóstico Fácil?

Fever of Unknown Origin and Lymphadenopathy. An Easy Diagnosis?

Joana Simões¹, Eugénia Soares², Maria João Brito¹Acta Pediatr Port 2018;49:274-5
DOI: 10.21069/APP.2018.12243

Rapaz de 9 anos, admitido por febre com quatro semanas de evolução. Os únicos achados no exame físico eram três gânglios submandibulares, o maior submentoniano, de caráter sólido, hipocogénico com alguma heterogeneidade, medindo 15,3 mm de maior diâmetro. Apresentava leucocitose ($13,9 \times 10^9$ células/L), monocitose ($1,61 \times 10^9$ células/L) e trombocitose (492×10^9 células/L), proteína C reativa 114 mg/L e velocidade de sedimentação 10 mm/h. O ecocardiograma revelou pequena dilatação aneurismática da coronária esquerda, tendo realizado imunoglobulina (Ig) endovenosa e ácido acetilsalicílico sem melhoria clínica.

A investigação *de novo* revelou ecografia abdominal com imagens hipocogénicas hepatosplénicas e adenopatias hilares hepáticas e mesentéricas (Fig. 1), pelo que realizou tomografia computadorizada abdomino-pélvica contrastada e ressonância magnética que identificaram múltiplos nódulos hepáticos e esplénicos interpretados como hemangiomas, sendo colocada a hipótese de hemangiomatose (Figs. 2 e 3). Para esclarecimento da situação foi submetido a biópsia excisional de nódulo hepático e biópsia de gânglio hepato-duodenal, que macroscopicamente aparentavam conteúdo purulento. O estudo anatomo-patológico revelou abscessos hepáticos e hiperplasia folicular granulomatosa com pesquisa de *Bartonella spp* por reação em cadeia da polimerase positiva em todas as amostras. Posteriormente confirmaram-se serologias positivas para *Bartonella spp* (Ig M 1:32 e Ig G 1:128) com aumento dos títulos (Ig M 1:64 e Ig G $\geq 1:8192$) após quatro semanas. Feito o diagnóstico de bartonelose hepatosplénica e ganglionar, foi medicado com rifampicina e ciprofloxacina durante seis semanas com evolução clínica, laboratorial e imagiológica para a cura. Após o diagnóstico foi identificada história de contacto com um gato jovem, nunca valorizada antes pela família. O diagnóstico de bartonelose foi também confirmado pela pesquisa positiva no animal de estimação. A alteração cardíaca encontrada inicialmente no decurso da investigação manteve as mesmas

características ao longo do tempo, sendo assumida pela Cardiologia como um achado prévio e constitucional do doente.

Palavras-chave: Criança; Doença da Arranhadura de Gato; Febre de Causa Desconhecida/diagnóstico; Infecções por *Bartonella*; Linfadenopatia/diagnóstico

Keywords: Child; *Bartonella* Infections/diagnosis; Cat-Scratch Disease; Fever of Unknown Origin/diagnosis; Lymphadenopathy/diagnosis

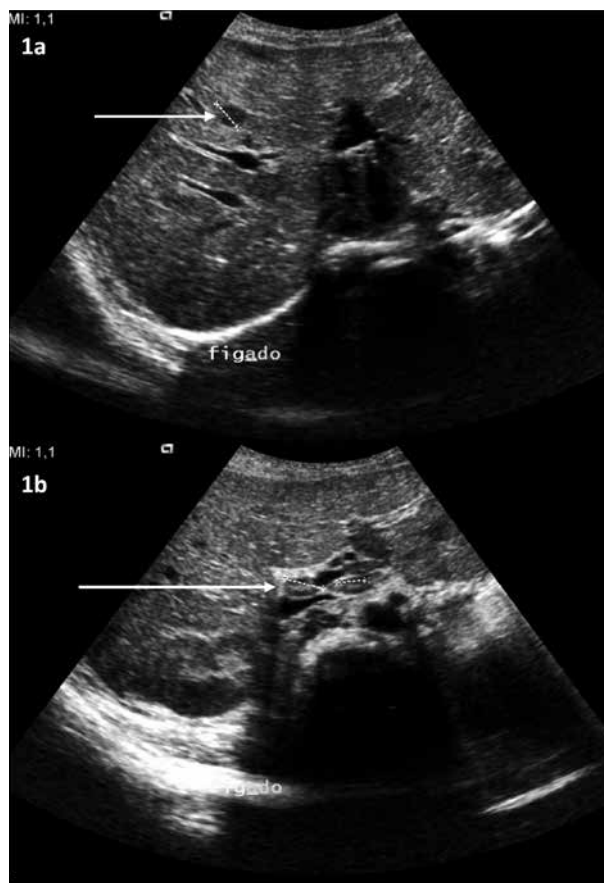

Figura 1. Nódulo hepático hipocogénico com 11,8 mm de diâmetro (1a) e adenopatias hilares, a maior com 14,4 mm (1b), visíveis na ecografia abdominal.

1. Unidade de Infeciologia, Área da Mulher, Criança e Adolescente, Hospital Dona Estefânia, Lisboa, Portugal

2. Serviço de Radiologia, Hospital Dona Estefânia, Lisboa, Portugal

Correspondência

Joana Simões

jsf.simoes@gmail.com

Unidade de Infeciologia, Hospital Dona Estefânia, R. Jacinta Marto, 1169-045 Lisboa, Portugal

Recebido: 30/06/2017 | Aceite: 06/02/2018

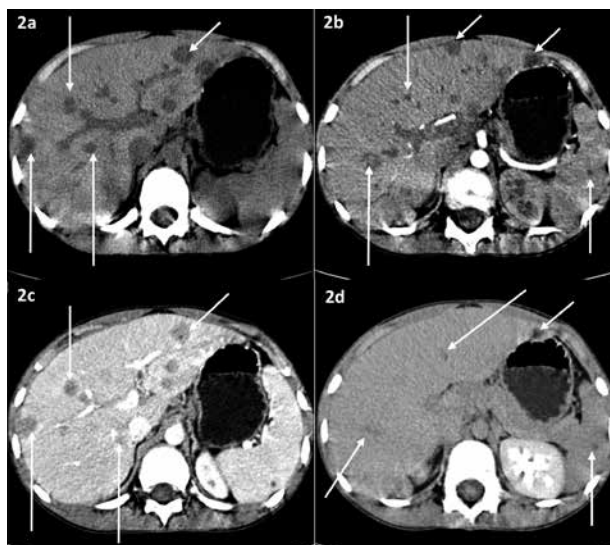


Figura 2. Tomografia computadorizada abdominal contrastada mostrando diversas lesões no fígado e no baço espontaneamente hipodensas (2a), mantendo-se hipodensas na fase arterial (2b), com captação centrípeta de contraste na fase veno-portal (2c) e quase isodensas relativamente aos parênquimas hepático e esplênico na fase tardia (2d).

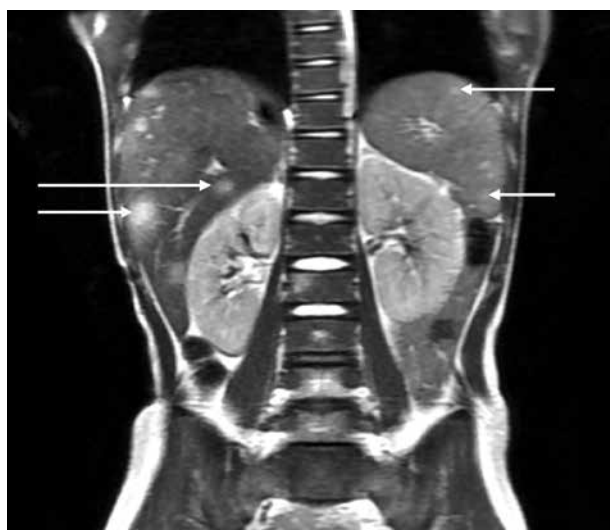

Figura 3. Múltiplos nódulos hepáticos e esplênicos com hipersinal visíveis na imagem de ressonância magnética.

O QUE ESTE CASO ENSINA

- Embora a manifestação mais comum da infeção por *Bartonella spp* seja a doença da arranhadela do gato com linfadenopatia, a bartonelose tem um grande espectro de manifestações clínicas onde se inclui a forma sistémica de bartonelose hepatoesplênica, que se pode manifestar apenas como febre prolongada¹⁻⁵.
- Uma adenopatia persistente deve sempre motivar a realização de serologias para *Bartonella henselae*, sendo que os títulos de imunoglobulinas M e G podem apresentar um aumento tardio.
- A evolução desfavorável ou a ausência de resposta à terapêutica deve sempre levar a repensar um diagnóstico e a iniciar uma investigação *de novo*.
- A imagiologia pode ser um precioso meio auxiliar de diagnóstico na febre de origem desconhecida, mas a história clínica continua a ser fundamental para o diagnóstico e pode evitar procedimentos diagnósticos onerosos e/ou invasivos.

Conflitos de Interesse

Os autores declaram a inexistência de conflitos de interesse na realização do presente trabalho.

Fontes de Financiamento

Não existiram fontes externas de financiamento para a realização deste artigo.

Proteção de Pessoas e Animais

Os autores declaram que os procedimentos seguidos estavam de acordo com os regulamentos estabelecidos pelos responsáveis da Comissão de Investigação Clínica e Ética e de acordo com a Declaração de Helsínquia da Associação Médica Mundial.

Confidencialidade dos Dados

Os autores declaram ter seguido os protocolos do seu centro de trabalho acerca da publicação dos dados de doentes. Os autores declaram que foi obtido consentimento para a publicação do caso.

Referências

1. Antoon JW, Potisek NM, Lohr JA. Pediatric fever of unknown origin. *Pediatr Rev* 2015;36:380-91.
2. Bieraugel K, Oehler D, Nesmith M, Chiovaro J. Cat got your spleen? Hepatosplenic *Bartonella* infection. *Am J Med* 2015;128:246-9.
3. Massei F, Gori L, Macchia P, Maggiore G. The expanded spectrum of bartonelloses in children. *Infect Dis Clin North Am*

2005;19:691-711.

4. Rohr A, Saettele MR, Patel SA, Lawrence CA, Lowe LH. Spectrum of radiological manifestations of paediatric cat-scratch disease. *Pediatr Radiol* 2012;42:1380-4.
5. Wakiguchi H, Okamoto Y, Matsunaga M, Kodama Y, Miyazono A, Seki S, et al. Multiple renal and splenic lesions in cat scratch disease. *Jpn J Infect Dis* 2016;69:424-5.